74078

(Aus der Königlichen Universitäts-Frauenklinik zu Marburg
[Direktor: Professor Dr. *W. Zangemeister.*])

Ein Fall von Ulcus rodens vulvae.

Inaugural-Dissertation

zur

Erlangung der Doktorwürde

in der

Medizin, Chirurgie und Geburtshülfe

der

Hohen medizinischen Fakultät der Universität Marburg

vorgelegt von

Heinrich Rütter
aus Altenbochum i. W.

Marburg i. H. 1917.

R. UNIV.
BIBLIOTHEEK
LEIDEN

BERLIN 1917
VERLAG VON S. KARGER
KARLSTRASSE 15.

Angenommen von der medizinischen Fakultät der Universität Marburg am 5. Mai 1917.

Gedruckt mit Genehmigung der Fakultät.

Referent: Professor Dr. *Zangemeister.*

Erscheint gleichzeitig in der
Monatsschrift für Geburtshülfe und Gynäkologie Bd. XLVI.

IMBERG & LEFSON G. M. B. H.
BERLIN SW.

Unter den Affektionen, die man an der Vulva beobachten kann, ist das Ulcus rodens eine der Formen, die am seltensten auftreten. Es wurde im Jahre 1877 von *Schröder* zuerst beschrieben. Über das Krankheitsbild selbst wie auch die Ätiologie und Therapie werden heute noch von den Autoren die verschiedensten Ansichten vertreten. Es ist daher von Interesse, über einen Fall dieser Erkrankung zu berichten, den ich in der Marburger Universitäts-Frauenklinik beobachten konnte.

Es handelte sich um eine 47 Jahre alte Schreinersfrau, die seit ihrem 27. Jahre verheiratet war und 6 Kinder geboren hatte, die alle lebten und gesund waren. Die Familienanamnese war ohne Belang. Die Patientin selbst war nach ihrer Angabe auch stets gesund und hatte auch keine genitale Erkrankungen durchgemacht. Ihre erste Menstruation trat im 19. Lebensjahre auf und kehrte seitdem regelmäßig alle 4 Wochen mit 6—7tägiger Dauer bei normaler Blutung wieder. Im 43. Jahre trat die Menopause ein. Ihre jetzige Erkrankung begann vor etwa 2 Jahren. Seit dieser Zeit litt die Patientin an gelbem Ausfluß, der lange Zeit ohne Erfolg mit Spülungen behandelt wurde. Gleichzeitig bestanden Schmerzen beim Urinieren.

Die Schmerzen wurden allmählich immer stärker, und Patientin beobachtete, daß sich an der Vulva eine Anschwellung und ein Geschwür bildete. Dabei trat eine bläuliche Verfärbung der Schamlippen auf, die immer mehr zunahm. Deshalb riet ihr der behandelnde Arzt, sich in klinische Behandlung zu begeben, und sie kam am 28. VI. 15 in die hiesige Klinik, wo folgender Befund erhoben wurde:

Größe 1,64 m, Gewicht 42 kg. Die Patientin hatte eine blasse Hautfarbe, Muskulatur und Fettpolster waren atrophisch, jedoch bestand nicht das Bild der Kachexie. Die Lungen boten keinen krankhaften Befund. Die Herzgrenzen waren regelrecht; der erste Ton an der Spitze etwas unrein, die Aktion leicht arythmisch. Die Untersuchung der übrigen Organe ergab keinen krankhaften Befund, ausgenommen eine geringe Schwellung der Lymphdrüsen des Halses und der Inguinalgegend. Die *Wassermann*sche Reaktion war negativ.

Die Umgebung der Clitoris sowie die kleinen Labien waren gerötet und ödematös geschwollen. Am linken kleinen Labium sah man an der Basis eine unregelmäßige, ziemlich große Öffnung, die das kleine Labium vom großen trennte (siehe Fig. 1). Diese Öffnung war nach Angabe der Patientin spontan entstanden. Im oberen Teil der kleinen Labien kam man an jeder Seite mit dem Finger innen in flache Höhlen, die durch Gewebszerfall entstanden waren.

Fig. 1.

Spreizte man die kleinen Labien, so zeigte sich an der Innenfläche eine Ulzeration, welche die linke Scheidewand und die Gegend unterhalb der Clitoris bedeckte. Die vordere Vaginalwand unterhalb der Urethra war (siehe Fig. 2) hart und höckerig, die ganze Ulzeration war oberflächlich und mit scharfen, unterminierten Rändern versehen; sie zeigte am Grunde teilweise einen speckigen Belag. Die ganze Umgebung war infiltriert. Auffallend jedoch war die verhältnismäßig geringe Derbheit des Infiltrats in der Umgebung der zerfallenden Partien. Der Uterus war senil und retroflektiert. Er sowohl wie die Portio, Adnexe und Parametrien waren ohne Veränderung. In der

Vagina befand sich ein blutig-eitriger Fluor, worin man zahlreiche Staphylokokken nachweisen konnte. Am 2. VII. wurde eine Probeexzision aus der Ulzeration gemacht. Die mikroskopische Untersuchung derselben ergab folgendes:

Man sah junges Granulationsgewebe, das an der einen Seite des Präparates — offenbar dem Grund des Geschwüres — derbere Bindegewebsfaserzüge aufwies. Nach der gegenüberliegenden Seite wurde das Gewebe

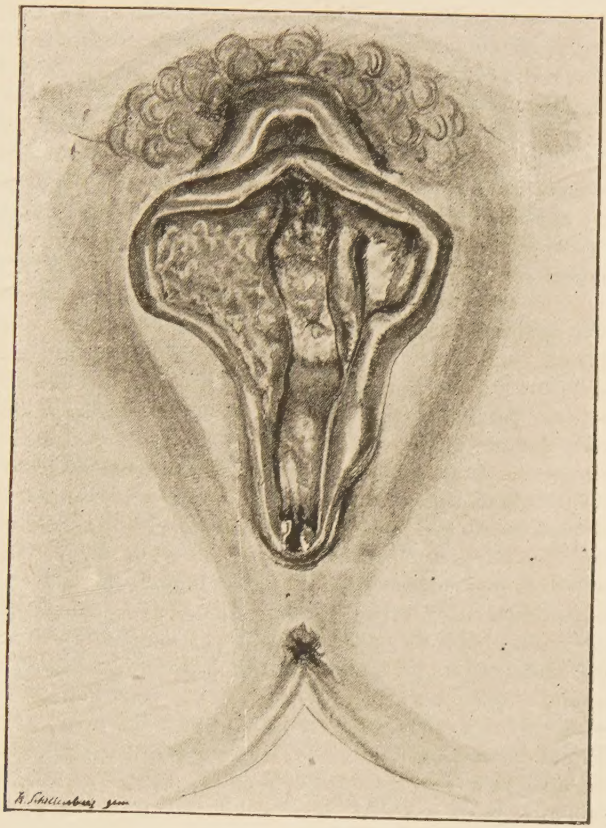

Fig. 2.

kernreicher und enthielt an mehreren Stellen dichte Anhäufungen von Lymphozyten. Eingestreut in dieses Gewebe waren unregelmäßige, rundlich abgegrenzte Bindegewebsanhäufungen, in denen teils vereinzelte, teils mehrere typische *Langhans*sche Riesenzellen lagen. Die wandständigen Kerne dieser Riesenzellen — 10—28 an Zahl — zeigten die charakteristische Halbmondform. Man fand solche Riesenzellen bis zu 4 oder 5 an einer Stelle. An einer Seite des Schnittes war eine nekrotische Partie mit strahliger Begrenzung eingelagert. Die Farbe war hier nur von einigen wenigen Bindegewebszellen und einer größeren Menge von Lymphozyten angenommen. Letztere fanden sich neben größeren Bindegewebszellen überhaupt sehr reich-

lich im Präparat; abgesehen von den bereits erwähnten stärkeren Anhäufungen.

Dem Präparat nach war die Ätiologie dieses Falles völlig geklärt. Es handelte sich um ein Ulcus rodens der Vulva auf tuberkulöser Grundlage.

Therapeutisch wurden Röntgenbestrahlungen und Quarzlampenbestrahlungen versucht. Danach stellte sich nach Quarzlampenbestrahlung eine lebhafte Rötung der ganzen Innenfläche des Labiums mit punktförmigen, kleinsten Blutungen der Geschwürsfläche ein. Nach Röntgenbestrahlungen war die Reizung nicht so ausgesprochen. Da das Geschwür aber gar keine Neigung zur Heilung zeigte, wurde nach einiger Zeit eine Gewebsbrücke, die seitlich von der Perforation im linken Labium lag, abgetragen, die Granulationen mit dem scharfen Löffel entfernt und die ganze Geschwürsfläche mit rauchender Salpetersäure verätzt. Auch danach zeigte das Geschwür keine Tendenz zur Heilung. Deshalb wurden nach einiger Zeit die kleinen Labien und die Clitorisgegend bis zum Arcus pubis abgetragen und das ulcerierte Gewebe der Vaginalwände mit entfernt. Nach Quarzlampenbestrahlung trat wieder eine erhebliche Rötung im Gebiet der großen Labien auf, dabei Temperatur 39,2. Die am 14. VII. angestellte *Pirquet*sche Reaktion war negativ. Der Lungenbefund, der am 27. VIII. von interner Seite erhoben wurde, bot keine Besonderheiten. Auch im Blutbild ließen sich Veränderungen nicht finden. Vom 8. IX. an wurde ein freier Flüssigkeitserguß in der Bauchhöhle beobachtet, der nach 14 Tagen eine ausgesprochene Zunahme erkennen ließ und mit Wahrscheinlichkeit als tuberkulöser Aszites angesprochen werden konnte. Anfangs September zeigte sich an der Innenseite der rechten Beckenschaufel eine derbe Resistenz, die als Abszeß, vielleicht tuberkulöser Natur, gedeutet wurde. Von einer Operation wurde wegen der allgemeinen Körperschwäche der Patientin abgesehen. Besonders bemerkenswert war die vom 28. VI. bis 15. VIII. beobachtete Temperaturkurve, die in der ganzen Zeit verhältnismäßig starke Schwankungen von 1—1½ Grad C. aufwies, eine Temperaturart, wie man sie häufig bei Tuberkulose findet. Von der Zeit an wurde die Temperatur jedoch septisch und stieg fast täglich über 39 Grad C. Bisher war das Allgemeinbefinden der Patientin leidlich gut. Jetzt ließ aber der Appetit schnell nach, sie fühlte sich elend und schlief viel. Es traten Ödeme an den Füßen auf und der Aszites nahm zu. Das ganze Operationsgebiet der Vulva zeigte trotz Jodoform- und Sublimatbehandlung keine Tendenz zur Heilung. Das Allgemeinbefinden verschlechterte sich mehr und mehr, und am 26. IX. trat infolge Herzschwäche der Tod ein. Die am folgenden Tage vorgenommene Obduktion ergab folgendes:

Starke Abmagerung, bräunliche Hautverfärbung, Bauch etwas vorgewölbt. An der Vagina fehlen die kleinen Labien und die Clitoris, statt dessen eine ulzerierende Fläche. In der Bauchhöhle ca. 1000 ccm einer leicht gelben und klaren Flüssigkeit. Das Peritoneum ist zum Teil blank, zum Teil und besonders über den Darmschlingen mit ganz feinen grauen Knötchen besetzt. An einer Stelle des Dünndarms eine schwärzlichrote Einziehung, die von zahlreichen gelblichen Knötchen umgeben ist. Die Leber überragt um Dreifingerbreite den Rippenbogen. Zwerchfellstand 5. Rippe beiderseits. Die linke Lunge ist an der Spitze mehrfach punktförmig, die rechte Lunge in ganzer Ausdehnung verwachsen. Im Herzbeutel ca. 50 ccm klare Flüssigkeit, das Herz ist ziemlich klein. Die Herzhöhlen sind rechts von mittlerer

Weite, links ist der Ventrikel mäßig fest kontrahiert. Die Klappen sind dünn und glatt, die Muskulatur schwach entwickelt, auf dem Durchschnitt ohne Herderkrankungen. Die Schleimhaut der Zunge ist glatt, die linke Tonsille ulzeriert; an ihrer Stelle ein ziemlich tiefer Defekt, der an seinem Grunde graurötliches Gewebe trägt. Auch die umgebende Schleimhaut des Gaumens trägt kleine ulzerierende Stellen mit gelblichen Knötchen. Schleimhaut des Kehlkopfes und der Trachea ist blaß und glatt. In der Trachea und den Bronchien ist viel schaumige Flüssigkeit; die Schleimhaut der Bronchien ist stark gerötet. Die rechte Lunge hat im allgemeinen spiegelnde Oberfläche. Auf der Pleura sind zahlreiche Knötchen; auf der Schnittfläche ist sie überall lufthaltig und entleert reichlich Flüssigkeit. In der Spitze etwas größere gelbliche Knötchen in Gruppenform. In den übrigen Teilen der Lunge zahlreiche dichtstehende Knötchen. Die linke Lunge ist wie die rechte, nur ist das Ödem stärker. Die bronchialen Lymphdrüsen sind nicht wesentlich geschwellt. Im Mesenterium sind zahlreiche stark vergrößerte Lymphknoten, die auf dem Durchschnitt verkalkt und vielfach auch eitrig eingeschmolzen sind. Die Milz ist mit der Umgebung verwachsen und stark vergrößert (14 : 9 : 4), Oberfläche durch Verwachsungen stark verändert. Die Pulpa ist dunkelbraunrot, weich und läßt zahlreiche sehr feine Knötchen erkennen. Die linke Nebenniere enthält einen erbsengroßen, käsigen Knoten; rechte Nebenniere o. B. Der Magen ist weit, die Schleimhaut blaß und glatt; Duodenalschleimhaut ebenfalls glatt, Gallenwege durchgängig, Gallenblase sehr reichlich mit Galle gefüllt. Die Leber ist sehr groß, stark gelblich gefärbt und auf der oberen Schnittfläche reichlich granuliert. Pankreas o. B. Linke Niere von entsprechender Größe, glatter, blaßbraunroter Oberfläche; auf der Schnittfläche ist die Rinde etwas breit und leicht getrübt. An einer Stelle der Marksubstanz ein haselnußgroßer, käsiger Herd. Nierenbecken nicht erweitert, blasse, glatte Schleimhaut. Rechte Niere verhält sich gerade so, hat aber nur einen etwa stecknadelkopfgroßen Herd. Inguinaldrüsen rechts vergrößert, auf dem Durchschnitt vielfach verkalkt, vielfach eitrig eingeschmolzen. Etwas unterhalb des Ligamentum Pouparti ein ca. faustgroßer Abszeß, der mit dickem, gelblichem Eiter gefüllt ist. Er liegt größtenteils subkutan, zum Teil aber intramuskulär. Die Harnblase hat glatte Schleimhaut, desgleichen die Urethra; die letztere mündet in die Ulzeration der Vulva. Die Ulzeration zeigt deutlich käsigen Belag. Rektalschleimhaut blaß und glatt. Der Uterus ist nicht vergrößert, sein Cavum sehr weit, mit käsigen Massen gefüllt. Die linke Tube ist im abdominellen Ende mäßig verdickt, ihr Lumen erweitert und mit käsigem Material gefüllt, das auch der Wandung anhaftet. Knochen und Wirbelsäule o. B. Unterhalb des rechten Psoas, der bräunlich und atrophisch ist, eröffnet sich ebenfalls eine gerade Abszeßhöhle, die mit der des Schenkels in Verbindung steht. An seinem oberen Umfang ist das Darmbein im Bereich des Abszesses vom Periost entblößt. Am Übergang des Dünndarms in den Dickdarm befindet sich ein großes zirkuläres Ulcus, ebenfalls mit Nekrosen an jener oben erwähnten Stelle, die äußerlich zu erkennen war. Die Dickdarmschleimhaut ist blaß und glatt.

Pathologisch-anatomische Diagnose: Tuberkulöse Ulzerationen der Vulva, Tuberkulose des Uterus und der Tuben, tuberkulöses Darmgeschwür, Verkäsung und Vereiterung der Mesenterial- und Lymphdrüsen, alte primäre Tuberkulose in beiden Lungenspitzen, sekundäre akute Tuberkulose in

beiden Lungen. Tuberculöse Caries des rechten Darmbeins, Tuberculöse Peritonitis, Miliartuberkulose der Milz, granuläre Fettleber, Tuberkuloseherde in beiden Nieren und der linken Nebenniere.

Es handelt sich somit um eine ausgedehnte Tuberkulose, von der aber, klinisch abgesehen von der Temperaturkurve, nur das Ulcus rodens Zeugnis ablegt. Alle sonstigen klinischen Beobachtungen, insonderheit der negative Pirquet und der normale Lungenbefund, verhinderten den Verdacht einer allgemeinen Tuberkulose, der sich erst nach dem Auftreten des Aszites und dem Abszeß an der Beckenschaufel zu einer Wahrscheinlichkeitsdiagnose verdichtete. Da es sich nach der Obduktion auch um eine ausgedehnte Urogenitaltuberkulose handelte, so konnte man auch das Ulcus rodens der Vulva unschwer als eine durch die Deszension des Virus zustande gekommene spezifische Infektion ansprechen.

Die relativ sehr verschiedenartigen Bilder, unter denen diese Erkrankung auftreten kann, haben dazu geführt, daß eine Reihe von Namen von einzelnen Beobachtern dafür gebraucht wurden, z. B. Ulcus chronicum, elephantiasticum, Esthiomène und Lupus. Natürlich war diese Vielheit von Bezeichnungen bei der Seltenheit der Fälle wenig geeignet, in diesem in vieler Hinsicht heute noch nicht ganz erforschten Gebiet Klarheit zu schaffen. *F. Koch*[1]) erbrachte an der Hand einer größeren Zahl von Fällen den Nachweis, daß alle die mit obigen Bezeichnungen belegten Erkrankungen nur Formen derselben Krankheit seien, für die er den von *Virchow* vorgeschlagenen Namen „Ulcus rodens" am besten hält. Eine gute Charakteristik des Krankheitsbildes gibt *Winter*[2]). Nach ihm ist das Ulcus rodens eine mit hypertrophischen Zuständen der Haut einhergehende Ulzeration, welche in der Oberfläche fortschreitet und durch Übergreifen auf die tieferen Gewebspartien Durchlöcherungen und Fistelbildungen an der Harnröhre, an den Labien und am Damm erzeugt. Die Geschwüre haben in ausgebildeten Fällen ein sehr charakteristisches Aussehen. Dieselben sitzen an der Fossa navicularis, an den kleinen Labien, an der Clitoris, und stellen meistens flache Ulzerationen dar, mit scharfem, ausgefressenem, oft weit unterminiertem Rand; wenn sie in die Tiefe gehen, so führen sie zu Durchlöcherungen der kleinen Labien, tiefgehende Höhlen am Damm, von denen Fisteln noch tiefer, oft ins Rectum gehen.

Das ist das Bild, das man in den bisher beschriebenen Fällen mit kleinen Abweichungen entworfen findet.

[1]) Ztschr. f. Geb. u. Gyn. Bd. 34. S. 327 ff.
[2]) Gyn. Diagnostik. S. 360.

Was die Ätiologie dieser Erkrankung anbetrifft, so sind die Meinungen der Autoren darüber sehr geteilt.

Einige Autoren halten das Ulcus rodens für eine Erkrankung unbestimmter Ätiologie, andere wieder glauben, daß Lues in der Ätiologie eine Rolle spielt, und wieder andere halten es für stets tuberkulös. *Szass*[1]) glaubt die Entstehung des Ulcus rodens mit der des Ulcus cruris in Zusammenhang bringen zu können. Gerade wie man an der elephantiastisch veränderten Haut des Unterschenkels häufig beobachtet, daß durch zufällige und geringe Traumen oberflächliche Läsionen entstehen, die später zu weitgehenden Zerstörungen der benachbarten Gewebe führen können, so nimmt er an, daß auch hier an elephantiastisch geschwollenen Vulvapartien nach kleinsten Traumen Exkorationen und Exulzerationen entstehen, die von zersetztem Genitalsekret dauernd weiter ausgebreitet werden. Die elephantiastische Hypertrophie des Gewebes erklärt er durch Lymphstauung bei gleichzeitig geschädigter kompensierender Tätigkeit der Blutgefäße. Unter den Ursachen, die gleichzeitig Lymphstauung und funktionelle Veränderungen der Blutgefäße bedingen, ist in erster Linie die Lues zu nennen. Daß aber die Lues in der Ätiologie eine ausschließliche Rolle spielt, nimmt er nicht an, sondern glaubt, daß auch chronischer Alkoholismus und andere diätetische Prozesse Gefäßveränderungen verursachen können, die den luetischen ähnlich sind.

Lymphstauung und Trauma sind es auch, die *Koch* als prädisponierend für das Entstehen des Ulcus rodens bezeichnet. Er fand in der Hälfte seiner beobachteten Fälle größere Substanzverluste in beiden Leistenbeugen. Er nimmt aber auch an, daß in den anderen Fällen, in denen die Drüsen nur geringe Schwellung oder gar keine tastbare Veränderung aufwiesen, eine mikroskopisch nachweisbare Verödung der Drüsensubstanz bestanden habe. Es sind nämlich bei chronischen Unterschenkelekzemen an scheinbar unveränderten femoralen Lymphdrüsen Verödungen der Drüsensubstanz beobachtet worden, die durch bindegewebige Schwielen ersetzt war. In ähnlicher Weise wie durch Ekzeme des Unterschenkels kann es auch bei den verschiedenen irritativen Prozessen an der Vulva zu einer mikroskopischen Veränderung der Drüsen kommen. Als Trauma schuldigt er nicht das einmalige an, sondern das, welches immer an derselben Stelle einsetzt, also Ekzesse in Venere und vielleicht auch Onanie. Auch *Veit*[2]) ist der Ansicht,

---

[1]) *Szass*, Mon. f. Geb. u. Gyn. Bd. 17. S. 994.
[2]) Handb. d. Gyn. Bd. 4. S. 648.

daß man Infektion und Trauma an erster Stelle als Ursache für die Erkrankung nennen müsse. Sind es doch besonders Prostituierte, bei denen der mechanische Insult bei der Kohabitation eine besondere Rolle spielt. Da aber die Prozesse schlecht heilen, selbst wenn das Trauma völlig wegfällt, so muß man an eine gleichzeitige Infektion dabei denken. Diese Infektion wird von den meisten Autoren für eine luetische gehalten. Als Ursachen werden dann ferner noch erwähnt das Ulcus molle, entzündliche phlegmonöse Prozesse, Abszesse der *Bartholini*schen Drüsen, chronische Gonorrhoe und anderes.

Dagegen beschreibt *R. Freund*[1]) zwei Fälle von Ulcus rodens vulvae, deren makroskopisches Bild dem vorher erwähnten Typus dieser Ulzeration entspricht, und bei denen er in beiden Fällen mikroskopisch Rundzelleninfiltrationen und zahlreiche Riesenzellen mit wandständigen Kernen fand. Trotz wiederholter genauer Untersuchungen gelang es ihm jedoch nicht, Tuberkelbazillen zu finden. Die Anwesenheit von typischen *Langhans*schen Riesenzellen berechtigt ihn aber zu der Annahme, daß es sich in seinen beiden Fällen um ein auf tuberkulöser Grundlage entstandenes Ulcus rodens handelt.

Nun gelang es *Rieck*[2]), in einem von ihm beschriebenen Falle auch wieder die typischen Riesenzellen nachzuweisen, ferner aber massenhaft Tuberkelbazillen zu finden und damit für seinen Fall die Tuberkulose als Ätiologie sicher zu stellen.

Der Nachweis von Tuberkelbazillen ist zwar in unserem Falle nicht gelungen, aber die Anwesenheit von zahlreichen *Langhans*schen Riesenzellen und Miliartuberkeln läßt keinen Zweifel aufkommen daß auch in unserem Falle die Tuberkulose als ätiologische Grundlage für das Ulcus rodens angesehen werden muß.

Damit ist die Zahl der Fälle von Ulcus rodens auf tuberkulöser Basis um einen vermehrt.

Eigenartig ist der Fall insofern, als er auf dem Boden einer allgemeinen Tuberkulose entstand, die sonst wenig klinische Erscheinungen machte; ferner durch den sehr rapiden Verlauf und den „fressenden" Charakter des Geschwürs, sowie den Mißerfolg jeglicher Therapie.

Er wie auch die Fälle von *Freund* und *Rieck* zeigen ferner den nahen Zusammenhang des „Ulcus rodens" mit Tuberkulose der Vulva, deren klinisches Bild dem des Ulcus rodens sehr ähnlich ist.

---

[1]) Beitrag z. Geb. u. Gyn. Bd. 5. S. 243.
[2]) Mon. f. Geb. u. Gyn. Bd 9. S. 842 ff.

Um aber zu sagen, das Ulcus rodens und die Tuberkulose der Vulva sind nur Modifikationen des gleichen Krankheitsbildes, dazu bedarf es noch der Aufklärung durch genaue Untersuchungen einer Reihe weiterer Fälle.

Am Schluß ist es mir eine angenehme Pflicht, Herrn Professor *Zangemeister* für die Überlassung der Arbeit sowie für die liebenswürdige Unterstützung bei der Anfertigung derselben meinen verbindlichsten Dank auszusprechen.

Literatur-Verzeichnis.

Häberlein, Arch. f. Gyn. Bd. 37. S. 16. — *Heinsius*, Ztschr. f. Geb. u. Gyn. Bd. 61. S. 391. — *Hintze*, Zbl. f. Gyn. 1896. — *Schmidlechner*, Arch. f. Gyn. Bd. 74. S. 201 ff. — *Viathe*, Arch. f. Gyn. Bd. 40. S. 475 ff.

Lebenslauf.

Ich, *Heinrich Wilhelm Paul Rütter*, evangelischer Konfession, wurde als Sohn des Kaufmanns *Wilhelm Rütter* und seiner Frau *Johanne*, geb. *Dröge*, am 12. Juni 1891 zu Altenbochum in Westf. geboren. Ich besuchte die Oberrealschule zu Gelsenkirchen, wo ich Ostern 1911 das Zeugnis der Reife erwarb. Darauf studierte ich Medizin in Marburg und bestand dort im August 1913 die ärztliche Vorprüfung. Ich verbrachte dann je ein Semester in Bonn und Kiel, ging dann nach Marburg zurück und bestand im April 1916 dort die ärztliche Prüfung. Um mein praktisches Jahr abzuleisten, war ich vom 15. April 1916 bis 31. März 1917 auf der Inneren Abteilung der Augusta-Krankenanstalt in Bochum tätig und vom 1. April 1917 ab an der Kgl. Universitäts-Frauenklinik in Marburg.

Meine klinischen Lehrer waren: *Anschütz, v. Behring, Bielschowsky, Gürber, Hildebrand, Hohmeier, Hürter, Jahrmärker, Jores, Klingmüller, König, Krause, Lubarsch, Matthes, Ostmann, Ribbert, Schultze, Zangemeister.*